

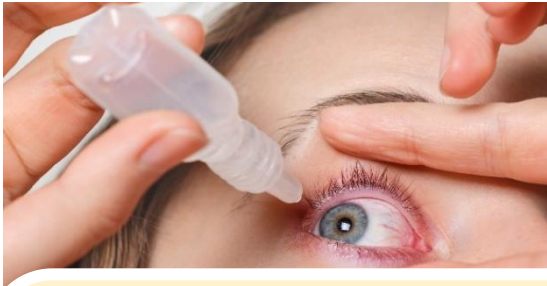

ข่าวสาร ด้านยาและผลิตภัณฑ์สุขภาพ



ปีที่ ๑๑ ฉบับที่ ๒๗๔ ประจำเดือน ธันวาคม พ.ศ. ๒๕๖๓

สัญญาณเตือนต้อหินและอันตรายจากยาหยอดตาสเตียรอยด์




โรคต้อหิน

คือ โรคตา ที่เกิดจากความดันลูกตาในลูกตาสูงจากการระบายออกของน้ำเลี้ยงในลูกตาน้อยผิดปกติ จนสุดท้ายความดันลูกตาที่สูงจะส่งผลทำลายขั้วประสาทตา และเป็นสาเหตุของการตาบอดในที่สุด


อาการ และ สัญญาณเตือน โรคต้อหิน

- การมองเห็นพร่ามัว หรือ เห็นหมอกตลอดเวลา
- เห็นดวงไฟเป็นแสงจ้าเป็นรัศมีกระจาย (ตามรูปที่ 1)
- ปวดตามาก จนมีอาการเวียนหัว คลื่นไส้ อาเจียน
- เริ่มมองไม่เห็นด้านข้างและ ค่อยๆ แคบลงจนมองไม่เห็นทั้งหมด (ตามรูปที่ 2)

รูปที่ 1



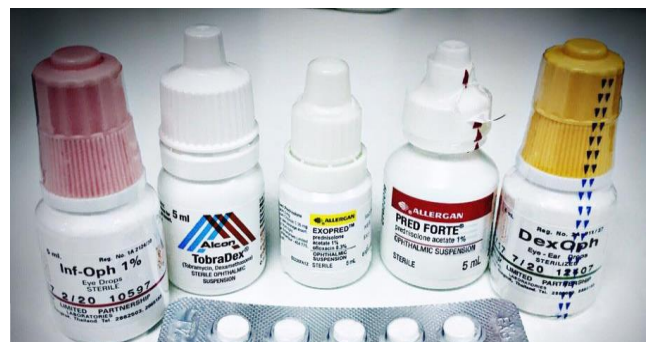รูปที่ 2



ยาหยอดตาที่มีส่วนผสมของสเตียรอยด์

ยาหยอดตาผสมสเตียรอยด์ ถูกนำมาใช้ในการรักษาโรคเยื่อตาอักเสบ หรือ ตาแดง อย่างแพร่หลาย โดยไม่ได้รับการระมัดระวังการใช้ บ่อยครั้งพบการใช้ที่บ่อยและติดต่อกันเป็นประจำ โดยที่ผู้ใช้ไม่ทราบถึงผลเสียที่อาจเกิดจากยาหยอดตาที่ผสมสเตียรอยด์ เช่น การติดเชื้อที่ตา และ ต้อหิน โดยเฉพาะผู้ที่มีความเสี่ยงต่อการเป็นต้อหินสูง เช่น **ผู้ป่วยเบาหวาน ผู้ป่วยความดันโลหิตสูง ผู้ป่วยที่มีสายตาสั้น/ยาว ผู้สูงอายุ > 55 ปี ผู้ที่มีประวัติครอบครัวเป็นต้อหิน** มีความเสี่ยงความดันลูกตาสูงและเป็นต้อหินได้มากยิ่งขึ้น

ตัวอย่างยาหยอดตาที่มีส่วนผสมของสเตียรอยด์



ดังนั้น จึงไม่ควรซื้อยาหยอดตาที่มีส่วนผสมของสเตียรอยด์ มาหยอดเอง โดยไม่มีการควบคุมของแพทย์ และ หากมีอาการที่สงสัย ควรรีบปรึกษาจักษุแพทย์ให้เร็วที่สุด

เอกสารอ้างอิง:

1. Tham YC, Li X, Wong TY, Quigley HA, Aung T, Cheng CY. Ophthalmology. 2014 Nov;121(11):2081-90. doi: 10.1016/j.ophtha.2014.05.013. Epub 2014 Jun 26.
2. Akingbehin AO. Corticosteroid-induced ocular hypertension. I. Prevalence in closed-angle glaucoma. Br J Ophthalmol. 1982 Aug;66(8):536-40.
3. Gokuladas K, Sivapriya N, Barath M, NewComer CH. Ocular progenitor cells and current applications in regenerative medicines-Review. Genes & diseases. 2017 Jun 1;9(2):88-99.
4. บทความโดย นพ.สุทธิ อนันต์ประเสริฐ ผู้เชี่ยวชาญ สาขาจักษุวิทยา ราชวิทยาลัยจักษุแพทย์แห่งประเทศไทย
5. Jacobs DS. Open-angle glaucoma: Epidemiology, clinical presentation, and diagnosis. [Internet]. Uptodate; 2020 Aug 4 [cited 2020 Sep 16]. Available from: <https://www.uptodate.com/contents/open-angle-glaucoma-epidemiology-clinical-presentation-and-diagnosis>.
6. Weizer JS. Angle-closure glaucoma. [Internet]. Uptodate; 2020 Apr 17 [cited 2020 Sep 16]. Available from: <https://www.uptodate.com/contents/angle-closure-glaucoma>.

ผู้ตั้งบทความ: ภก. เทวาท จีรังพัฒนกิจ Email: vck_rx@hotmail.com

ดาวน์โหลดข่าวสาร
ที่ QR CODE ด้านล่างนี้



กองเภสัชกรรม สำนักอนามัย กรุงเทพมหานคร ๓๒๐ ม.๖ ซ.เคหะชุมชนท่าทราย แขวงทุ่งสองห้อง เขตหลักสี่ กรุงเทพฯ ๑๐๒๑๐ โทร. ๐ ๒๕๕๐ ๘๗๘๒ ต่อ ๓๐๓, โทรสาร ๐ ๒๕๕๐ ๖๘๔๒

